



# شیل

<https://shilsj.ut.ac.ir>; [www.shil-journal.ir](http://www.shil-journal.ir)



## تأثیر سم گلایفوزیت بر ساختار آبشش ماهی کپور معمولی (*Cyprinus carpio*)

مجید عسکری حسنی <sup>۱</sup>، \* نبات نقشبندی <sup>۲</sup>

<sup>۱</sup> استادیار، گروه زیست شناسی، دانشکده علوم، دانشگاه شهید باهنر کرمان، کرمان

<sup>۲</sup> کارشناس ارشد زیست شناسی جانوری، گروه زیست شناسی، دانشگاه پیام نور، اشنویه

\*مسئول مکاتبات: [mahesni@gmail.com](mailto:mahesni@gmail.com)

نوع مقاله:	چکیده
پژوهشی	
تاریخ دریافت:	۱۳۹۶/۸/۳۰
تاریخ انتشار:	۱۳۹۶/۹/۳۰
واژگان کلیدی:	سموم کشاورزی، هیستوپاتولوژیک، تغییرات هیستوپاتولوژیک، کپور معمولی، <i>Cyprinus carpio</i> ، بیومارکرها
چکیده:	سموم کشاورزی از جمله سموم پرمصرف هستند که تأثیر به سزایی بر آبزیان دارند و بر اساس شاخص‌های پاتولوژیک می‌توان بر میزان سمیت آن‌ها پی‌برد. در پژوهش حاضر اثر غلظت‌های مختلف سم علف‌کش گلایفوزیت بر ساختار آبشش ماهی کپور معمولی بررسی گردید. ماهیان مورد نظر در معرض غلظت‌های مختلف سم گلایفوزیت (۵، ۱۰ و ۲۰ درصد غلظت کشنده (۲۰/۰۵ میلی‌گرم بر لیتر) و یک گروه شاهد در طی یک هفته قرار گرفتند. سپس توسط سوسپانسیون گل میخک بیهوش شدند، آبشش‌ها استخراج و سپس با روش استاندارد بافت‌شناسی، برش‌های بافتی تهیه و اثرات هیستوپاتولوژیک بررسی شد. بر اساس مشاهدات، آسیب‌های بافتی از جمله هیپرپلازی و هیپرتروفی سلول‌های آبششی، واکنش شدن لاملائی، جدا شدن سلول‌های اپیتلیوم از غشای پایه، چماقی شدن انتهای رشته‌ها، ایجاد سینوس خونی، ادم شدید لاملائی اولیه و ثانویه، چسبندگی، تخریب و نکروز رشته‌های ثانویه دیده شد. با افزایش میزان غلظت سم، اثرات آن‌ها بر ساختار و ریخت‌شناسی بافت آبشش شدیدتر بود به طوری که شدیدترین اثرات از جمله چسبندگی شدید و نکروز در تیمار شماره ۳ (۲۰ درصد غلظت کشنده) مشاهده گردید. به طور کلی از این شاخص‌های پاتولوژیک می‌توان به عنوان بیومارکرها زیستی استفاده نمود. بر اساس اثرات پاتولوژیک مشاهده شده سم گلایفوزیت جزو سموم با اثر شدید بر بافت‌های آبزیان معرفی می‌گردد.

### مقدمه

یکی از دغدغه‌های امروزی، توسعه‌ی فعالیت‌ها و تولیدات کشاورزی غیرارگانیک می‌باشد. در سال‌های اخیر با رشد روزافزون جمعیت بشری فعالیت‌های کشاورزی و استفاده از کودهای شیمیایی و انواع آفت‌کش‌ها، علف‌کش‌ها و سایر مواد و محلول‌های شیمیایی افزایش یافته است که سالانه بخش زیادی از آن‌ها از طریق جویبارها و یا زهکش‌ها وارد اکوسیستم‌های آبی شده و اثرات مخربی را بر آبزیان ایجاد می‌نمایند (Ahmad et al., 2000; Adeyemo, 2005).

سموم علف‌کش از جمله سم گلایفوزیت از جمله سمومی هستند که سالانه به مقدار زیاد مصرف می‌گردند. سم گلایفوزیت یکی از پرمصرف‌ترین علف‌کش‌های غیرانتخابی و سیستمیک است که جهت کنترل گیاهان یک‌ساله و چندساله، علف‌های هرز و



غیرکاربردی در مزارع کشاورزی، فضاهاى سبز و حاشیه‌هاى استخرها و اکوسیستم‌هاى آبی استفاده می‌شود و حلالیت آن در آب بسیار بالاست (Ayoola, 2008). بنابراین به راحتی وارد اکوسیستم‌هاى آبی می‌گردند.

ماهی کپور معمولی (*Cyprinus carpio*) از خانواده کپورماهیان (Cyprinidae) یکی از آبزبان ارزشمند و اقتصادی است که در اغلب کشورهای جهان از جمله ایران پرورش می‌یابد و از ماهیان زود بازده و با تولید بالا است به طوری که برداشت جهانی آن در سال ۲۰۱۰ در حدود ۴ میلیون تن بوده است بنابراین به عنوان یکی از آبزبان پر مصرف جهان محسوب می‌گردد (Peteri, 2004). از آنجایی که سموم کشاورزی به محیط‌های تکثیر این ماهی وارد می‌شود، حیات این آبزبان به خطر می‌افتد و این امر برای حیات مصرف‌کنندگان آن‌ها از جمله انسان‌ها تهدید محسوب می‌شود.

آبشش یکی از اندام‌های حیاتی ماهیان است که در فرآیندهایی از جمله تنفس، تنظیم اسمزی، تعادل اسید و باز، دفع مواد زائد و غیره نقش دارد و از طرفی با محیط بیرون ارتباط مستقیم دارد و هر گونه تغییراتی در فاکتورهای فیزیکی و شیمیایی آب تأثیر به‌سزایی بر این اندام خواهد داشت (Farrell et al., 2011). مطالعات نشان داده ورود آلاینده‌های شیمیایی از جمله فلزات سنگین (Nero et al., 2009; Elahee and Bhagwan, 2007; Olojo et al., 2005) و سموم کشاورزی (Hedayati et al., 2016a) بر روی سلامت آبزبان و ساختارهای بافتی آن‌ها اثرات مختلفی دارد. در پژوهش حاضر تأثیر سم علف‌کش گلايفوزیت بر ساختار بافت آبشش مطالعه شده است.

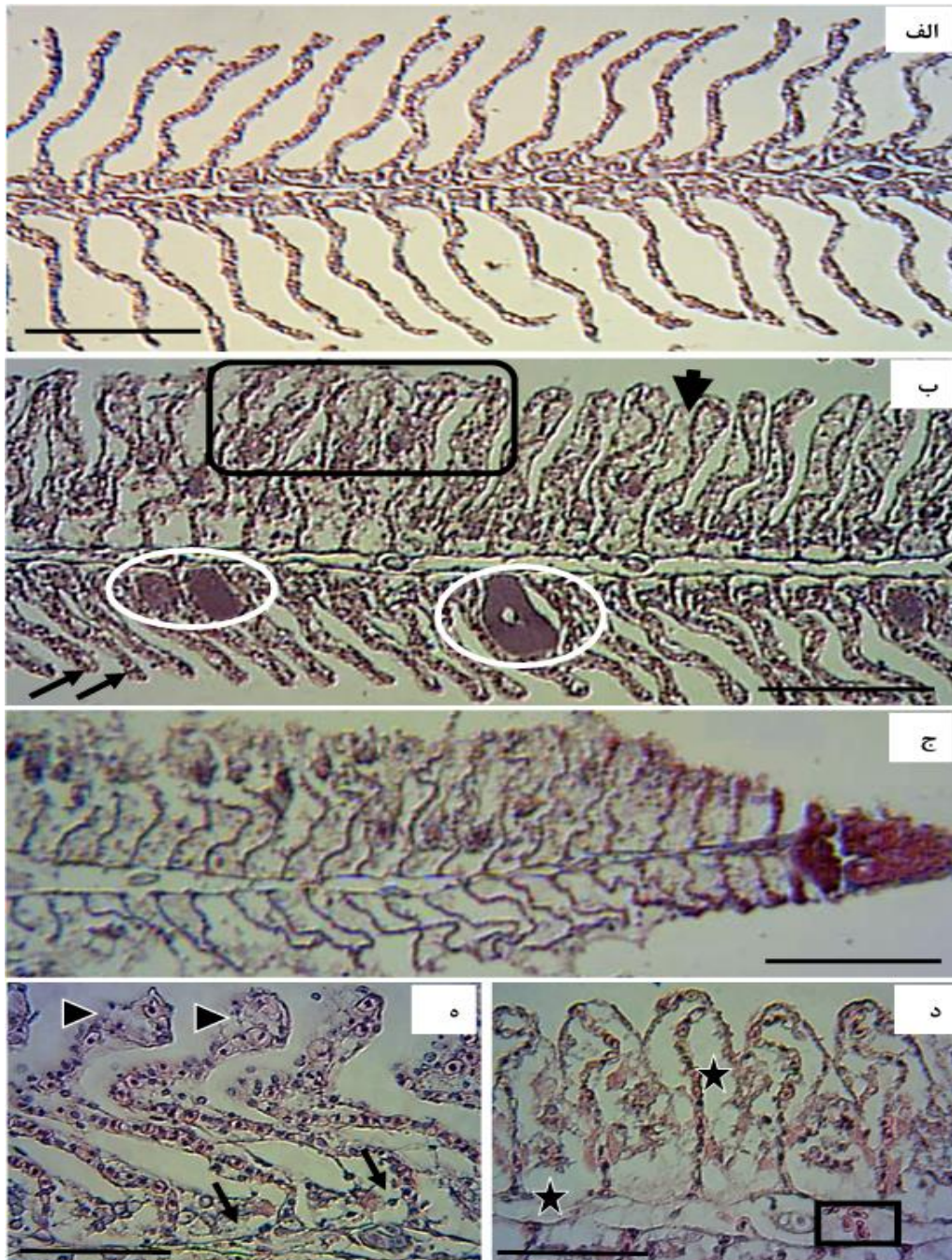
## مواد و روش‌ها

۴۰۰ قطعه ماهی کپور معمولی با وزن ۱۰ تا ۱۶ گرم و طول ۶/۹ الی ۱۰/۱ سانتی‌متری از استخرهای پرورش ماهی بخش خصوصی تهیه و به آزمایشگاه تحقیقاتی منتقل شدند. قبل از انجام آزمایش، جهت سازگاری با شرایط آزمایشگاه نمونه‌ها به مدت دو هفته در وان‌های پلی اتیلنی ۳۰۰ لیتری نگهداری شدند. سپس میزان غلظت کشنده تعیین گردید (Mishra and Mohanty, 2008) و در نهایت برای آزمایش تحت کشنده، نمونه‌های ماهی در سه تیمار ۵، ۱۰ و ۲۰ درصد غلظت کشنده سم گلايفوزیت و یک گروه شاهد هر کدام با سه تکرار قرار گرفتند. ماهیان مورد آزمایش به دقت توزین شده و پس از اطمینان از سلامتی و عدم ابتلا به بیماری به تعداد ۱۰ عدد در هر وان (۳۰ عدد در هر تیمار) ریخته شد. سپس ۷ روز پس از آزمایش از هر تیمار ۵ ماهی صید و در سوسپانسیون گل میخک قرار داده شدند. پس از بیهوشی کامل نمونه‌ها تشریح و آبشش‌ها استخراج و در محلول بوئن تثبیت شدند. پس از کامل شدن تثبیت بافت‌ها مراحل مختلف تهیه اسلاید بافتی مورد نظر انجام شد که ابتدا مراحل آگیری، شفاف‌سازی، آغشتگی پارافینی و سپس تهیه بلوک‌های پارافینی، تهیه برش و قرار دادن مقاطع بافتی روی لام و رنگ‌آمیزی با هماتوکسیلین-ئوزین صورت گرفت. در نهایت اسلایدهای تهیه شده زیر میکروسکوپ نوری بررسی گردید (Askari Hesni et al., 2011).

## نتایج

میزان غلظت کشنده ۲۰/۰۵ میلی‌گرم بر لیتر به دست آمد که بر اساس آن ماهیان تحت تیمارهای ۵ درصد (۱ میلی‌گرم در لیتر)، ۱۰ درصد (۲ میلی‌گرم در لیتر) و ۲۰ درصد (۴ میلی‌گرم در لیتر) غلظت کشنده قرار گرفتند و بر اساس بررسی‌های پاتولوژیکی بافت آبشش در ماهیان گروه‌های آزمایشی، نتایج نشان داد که تغییرات قابل توجهی در تیمارهای مختلف در مقایسه با گروه کنترل وجود دارد. این تغییرات عبارتند از هیپرپلازی و هیپرتروفی سلول‌های آبششی، واکنش شدن لاملائی، کوتاه شدن طول لاملائی اولیه و ثانویه، جدا شدن سلول‌های اپیتلیوم از غشای پایه در لاملائی ثانویه، چماقی شدن انتهای رشته‌ها، پرخونی و ایجاد سینوس خونی، ادم شدید لاملائی اولیه و ثانویه، پراکنش سلول‌های التهابی در سطح تیغ‌ها، تخریب و نکروز شدید رشته‌ها و از بین رفتن آن‌ها، پیچش، چسبندگی و آتروفی لاملائی ثانویه، تغییر شکل و تخریب سلول‌های اپی تلیومی (شکل ۱). بر اساس بررسی‌های انجام شده مشاهده شد که با افزایش میزان غلظت سم، اثرات آن‌ها بر ساختار و ریخت‌شناسی بافت آبشش شدیدتر است. به‌طوری که

شدیدترین اثرات از جمله چسبندگی شدید و نکروز در تیمار شماره ۳ (۲۰ درصد غلظت کشنده) مشاهده گردید (جدول ۱ و شکل ۱). در گروه کنترل هیچ کدام از علائم حاد و مزمن هیستوپاتولوژیکی در رشته‌های اولیه و ثانویه آبششی مشاهده نگردید.



شکل ۱: اثرات هیستوپاتولوژیک سم گلایفوزیت بر آبشش ماهی کپور معمولی پس از یک هفته. الف) آبشش تیمار شاهد. ب) چسبندگی رشته‌های آبششی (مربع) هیپرتروفی سلول‌ها (سرپیکان)، کوتاه شدن رشته‌های ثانویه (پیکان)، سینوس خونی (بیضی)، خط مقیاس (۱۵۰ میکرون). ج) چسبندگی شدید، نکروز شدید و التهاب انتهای رشته اولیه و ثانویه (د) پراکنش سلول‌های التهابی (مربع)، ادم و واکنش شدن در لاملای ثانویه (ستاره)، چسبندگی انتهای لاملای ثانویه در تمام رشته‌ها، خط مقیاس (۵۰ میکرون). ه) چماقی شدن رشته‌های ثانویه (سرپیکان)، هیپرپلازی و هیپرتروفی سلول‌های آبششی (پیکان)، (۵۰ میکرون).

جدول ۱: خلاصه‌ای از اثرات هیستوپاتولوژیک مشاهده شده در بافت آبشش ماهی کپور معمولی در بین غلظت‌های مختلف سم گلايفوزیت پس از یک هفته آزمایش. بدون تغییر (-)، تغییرات کم (+) تغییرات متوسط (++)، تغییرات زیاد (+++)، تغییرات خیلی زیاد (++++)

تیمار ۳	تیمار ۲	تیمار ۱	ضایعه
++++	+++	++	هیپرتروفی سلول‌ها
+++	+	+	هیپرپلازی سلول‌ها
+++	+	-	ادم
++++	+	-	نکروز
++	+++	+	سینوس خونی
+++	++++	+	جدایی اپتلیومی
+++	+++	+	واکونله شدن
++++	++	-	چسبندگی لاملای ثانویه
-	+++	++	چماقی شدن لاملای ثانویه

### بحث

در تحقیق حاضر آسیب‌های بافتی حاصل از سم علف‌کش گلايفوزیت در ماهی کپور معمولی بررسی گردید که تغییرات و آسیب‌های قابل توجهی در نمونه‌های مطالعه شده مشاهده گردید. این تغییرات بافتی شامل: هیپرتروفی و افزایش تعداد سلول‌های آبششی، کوتاه شدن و از بین رفتن لاملاها، نکروز لاملاها، گسیختگی و ادم اپی‌تلیوم، پرخونی، نفوذ سلول‌های التهابی در داخل تیغک‌ها، چماقی شدن انتهای تیغک‌ها و در نهایت به هم چسبندگی لاملاهای مجاور به هم، تخریب شدید تیغک‌ها بود (شکل ۱). Hedayati و همکاران (۲۰۱۶a) تأثیر سم دیازینون بر بافت آبشش ماهی کلمه (*Rutilus caspicus*) را بررسی کردند و علائمی همچون پرخونی و خونریزی، کوتاه شدن لاملاها، چماقی شدن، ریختگی رشته‌های ثانویه و نکروز را گزارش کردند. Nero و همکاران (۲۰۰۶) تغییرات شدید بافت آبشش از جمله هیپرپلازی، هیپرتروفی، ادم، جداسازی بافت اپیتلیومی، تخریب سلول‌های غضروفی و افزایش سلول‌های موکوسی در ماهی سوف رودخانه‌ای (*Perca flavescens*) و ماهی طلایی (*Carassius auratus*) در معرض مواد و شن‌های آغشته به نفت مشاهده نمودند. Hedayati و همکاران (۲۰۱۶b) تأثیر سم آبامکتین بر ساختار آبشش و کبد ماهی کپور معمولی را بررسی نمودند و آسیب‌هایی همچون هیپرپلازی، چسبندگی و نکروز رشته‌های آبششی و تخریب سلول‌های کبدی و سنوزوئید را در سلول‌های کبدی مشاهده نمودند. سم گلايفوزیت تأثیر متعددی بر سلول‌ها و فاکتورهای خونی و رفتار ماهی کپور معمولی دارد و باعث ایجاد استرس شدید در این گونه می‌گردد (Naqshband and Askari, 2017).

مطالعات نشان داده که بچه ماهیان انگشت‌قد خامه ماهی وقتی در معرض عصاره سمی دینوفلاژله گونه *Alexandrium minutum* قرار گرفتند پس از ۲۴ ساعت میزان مصرف اکسیژن در آن‌ها بالا رفته و اثرات تخریبی از جمله ادم و جداسازی سلول‌های اپیتلیال آبششی و همچنین نکروز و هیپرپلازی در بعضی لاملاهای ثانویه آن‌ها مشاهده شده است (Chen and Chou, 2001). در تحقیقی که بر روی ماهی *Astyanax fasciatus* در برزیل انجام شد تغییرات ساختاری مشخص در ماهیان مناطق آلوده بیشتر از مناطق غیرآلوده بود و تغییراتی همچون جدایی اپیتلیومی لاملای اولیه و ثانویه، گسیختگی و پراکندگی سلول‌های اپیتلیومی و نکروز شدید به فراوانی و تعداد کمی تغییرات ساختار رگ‌های خونی از جمله سینوس خونی (آنوريسم) مشاهده شد (Alberto et al., 2005). در ماهی *Solea senegalensis* در معرض رسوبات حاوی فلزات سنگین کادمیوم، سرب، کروم، مس، نیکل و روی و همچنین حاوی مواد نفتی و سموم کشاورزی اثرات تخریبی شدیدی از جمله هیپرتروفی و هیپرپلازی سلول‌های اپیتلیال آبششی و

سلول‌های کلراید، تخریب مویرگ‌های لاملائی و چماقی شدن انتهای لاملائی ثانویه پس از ۱۴ روز و ریزش دیواره اپیتلیالی و افزایش هیپرتروفی سلول‌های آبششی پس از ۲۸ روز گزارش شده است (Costa et al., 2009).

آسیب‌های بافتی مانند هیپرپلازی، نکروزیز، مرگ تصادفی سلول‌ها توسط فاکتورهای خارجی مثل آلاینده‌ها یا صدمات فیزیکی و شیمیایی، جزء اثرات مستقیم آلاینده‌ها بر بافت آبشش می‌باشند. جدا شدن اپی تلیال، ادم درون سلولی، نفوذ لکوسیت‌ها و سلول‌های التهابی، افزایش ترشح موکوس و تکثیر سلول‌های موکوسی، چسبندگی کامل یا جزئی لاملاها، مثال‌هایی از پاسخ‌های دفاعی هستند که با افزایش فاصله مسیر انتشار خون-آب، از ورود آلاینده‌های سمی به داخل ارگان‌ها منع می‌کنند. گسیختگی اپیتلیوم و خونریزی توسط اثرات مستقیم آلاینده‌ها یا توسط پاسخ‌های دفاعی می‌تواند ایجاد شود (Elahee and Bhagwan, 2007; Olojo et al., 2005). تغییرات ذکر شده در بافت آبشش باعث ایجاد هیپوکسی، به وجود آمدن مشکلات تنفسی، به هم خوردن تعادل اسید-باز و تعادل یونی در ماهی و در نهایت کاهش طول عمر ماهی می‌شوند (Brunelli et al., 2009).

بر اساس نتایج بدست آمده از تأثیر سم علف‌کش گلايفوزیت بر بافت آبشش در تحقیق حاضر، می‌توان به اثرات وخیم این سم بر ساختار آبشش و در نتیجه تأثیر مستقیم و غیرمستقیم این آلاینده بر تغییرات فیزیولوژیک و هیستوپاتولوژیک پی برد و از این تغییرات به عنوان شاخصی جهت سلامت ماهیان و سلامت زیستگاه آن‌ها استفاده نمود.

### منابع

- Adeyemo O. (2005).** Haematological and histopathological effects of cassava mill effluent in *Clarias gariepinus*. African Journal of Biomedical Research, 8(3), 179-83.
- Ahmad S., Scopes R.K., Rees G.N. and Patel B. (2000).** *Saccharococcus caldxylosilyticus* sp. nov., an obligately thermophilic, xylose-utilizing, endospore-forming bacterium. International journal of systematic and evolutionary microbiology, 50(2), 517-23.
- Alberto A., Camargo A.F.M., Verani J.R., Costa O.F.T.d and Fernandes M. N. (2005).** Health variables and gill morphology in the tropical fish *Astyanax fasciatus* from a sewage-contaminated river. Ecotoxicology and Environmental Safety, 61, 247-255.
- Askari Hesni, M., Dadolahi-Sohrab A., Savari A. and Mortazavi M. S. (2011).** Gill histopathological changes in Milkfish (*Chanos chanos*) exposed to acute toxicity of diesel oil. World Applied Sciences Journal, 14(10), 1487-1492.
- Ayoola S. (2008).** Toxicity of glyphosate herbicide on Nile tilapia (*Oreochromis niloticus*) juvenile. African Journal of Agricultural Research, 3(12), 825-34.
- Brunelli E., Mauceri A., Maisano M., Bernabo I., Giannetto A., DeDomenico E., Corapi B., Tripepi S. and Fasulo S. (2009).** Ultrastructural and immunohistochemical investigation on the gills of the teleost, *Thalassoma pavo* L., exposed to cadmium. Acta Histochemica, 32, 1412-1420.
- Chen C. and Chou H. N. (2001).** Ichthyotoxicity studies of milkfish *Chanos chanos* fingerlings exposed to a harmful dinoflagellate *Alexandrium minutum*. Journal of Experimental Marine Biology and Ecology, 262, 211-219.
- Costa P.M., Diniz M.S., Caeiro S., Lobo J., Martins M., Ferreira A. M., Caetano M., Vale C., DelValls T. A. and Costa M. H. (2009).** Histological biomarkers in liver and gills of juvenile *Solea senegalensis* exposed to contaminated estuarine sediments: A weighted indices approach. Aquatic Toxicology, 92, 202-212.
- Elahee K.B. and Bhagwan, S. (2007).** Hematological and gill histopathological parameters of three tropical fish species from a polluted lagoon on the west coast of Mauritius. Ecotoxicology and Environmental Safety, 68, 361-371.
- Farrell A.P., Stevens E.D., Cech J.J. and Richards J.G. (2011).** Encyclopedia of fish physiology: From genome to environment. Academic Press, Elsevier, London, 2163pp.
- Hedayati A, Khani F, Sharifian M, Khalili M. (2016a).** The destructive effects of Diazinon on gill tissue of Caspian roach fingerling (*Rutilus caspicus*). Journal of Aquatic Ecology, 6 (2), 145-151. (in Persian)
- Hedayati S. A. A., Rezaei H., Darabtabar F., Bagheri T., Zahiri F., Mohammadi Y. A. and Sahraei H. (2016b).** Evaluation of histopathology changes of common carp (*Cyprinus carpio*) in the face of the deadly toxin concentrations Abamectin. Zanko Journal of Medical Sciences, 17, (54), 1-15. (in Persian).
- Mishra A. K. and Mohanty B. (2008).** Acute toxicity impacts of hexavalent chromium on behavior and histopathology of gill, kidney and liver of the freshwater fish, *Channa punctatus* (Bloch). Environmental Toxicology and Pharmacology, 26, 136-141.



- Naqshband N. and Askari Hesni M. (2017).** Study of agricultural pesticide glyphosate effects on hematological factors and behavioral changes in *Cyprinus carpio*. Iranian Journal of Health and Environment, 10(2), 175-186. (in Persian)
- Nero V., Farwell A., Lister A., Van Der Kraak G., Lee L.E.J., Van Meer T., MacKinnon M.D. and Dixon D.G. (2006).** Gill and liver histopathological changes in yellow perch (*Perca flavescens*) and goldfish (*Carassius auratus*) exposed to oil sands process-affected water. Ecotoxicology and Environmental Safety, 63, 365-377.
- Olojo E.A.A., Olurin K.B., Mbaka G. and Oluwemimo A.D. (2005).** Histopathology of the gill and liver tissues of the African catfish *Clarias gariepinus* exposed to lead. African Journal of Biotechnology, 4 (1), 117-122.
- Peteri A. (2004).** Cultured Aquatic Species Information Programme. *Cyprinus carpio*. Cultured Aquatic Species Information Program. FAO Fisheries and Aquaculture Department [online].

**Effects of Glyphosate on gill structure of Common Carp (*Cyprinus carpio*)****Majid Askari Hesni <sup>1\*</sup>, Nabat Naqshbandi<sup>2</sup>**<sup>1</sup> Department of Biology, Faculty of Sciences, Shahid Bahonar University of Kerman, Kerman<sup>2</sup> Department of Biology, Faculty of Sciences, Payame Noor University, Oshnaviye

\*Corresponding author: mahesni@gmail.com

**Abstract**

Agricultural pesticides are one of the most toxic pesticides that have a significant impact on aquatic organisms, pathological indicators can be used to determine their toxicity. In this study effects of different concentrations of glyphosate on *Cyprinus carpio* investigated. Specimens were exposed to different concentrations of glyphosate (20.05mg/l) and control group for one week. Then the fish were anesthetized by clove, gills were removed and then histological sections were prepared using standard histology method and histopathologic effects were studied. According to the observations, tissue damages including hyperplasia and hypertrophy of gill cells, vacuolation, epithelium cells lifting in secondary lamella, club-shaped of lamellae, aneurism, edema, adhesion of secondary filaments and degenerative and necrotic changes of gill filaments and secondary lamellae was observed. With increased glyphosate concentration gill pathological alterations were higher, so that the most severe effects including adhesion and necrosis were observed in third treatment (20% LC50). Therefore, these pathological indicators can be used as biomarkers. According to the pathological effects, glyphosate is introduced as a toxin with severe effects on animal aquatic tissues.

**Keywords:** Agricultural Pesticides, Histopathological Alternation, *Cyprinus carpio*, Biomarkers



(Scan me)

جهت دسترسی به نسخه آنلاین بارکد مقابل را اسکن نمایید

**How to cite this article:**

**Askari Hesni M. and Naqshbandi N. (2017).** Effects of Glyphosate on gill structure of Common Carp (*Cyprinus carpio*). Shil, 5(3), 133-139.

عسکری حصنی، م. و نقشبندی، ن. (۱۳۹۶). تأثیر سم گلايفوزيت بر ساختار آبشش ماهی کپور معمولی (*Cyprinus carpio*). شیل، ۵ (۳)، ۱۳۳-۱۳۹.

